Kulak Burun Bogaz Ihtis Derg 2008;18(1):49-52

OLGU SUNUMU

İleri derecede rinofima: Olgu sunumu

A case of severe rhinophyma

Dr. İsmail Önder UYSAL,[1] Dr. Cengiz GÖK,[2] Dr. Salim YÜCE,[2] Dr. Cahit POLAT,[3]
Dr. Suphi MÜDERRİS,[2] Dr. Fahrettin GÖZE[4]

Rinofima, kozmetik ve fonksiyonel rahatsızlığa neden olan, burun derisinin benign bir hastalığıdır. Etyolojisi tam olarak bilinmemektedir. Tedavisi için en çok tercih edilen yöntem cerrahidir. Elli beş yaşındaki erkek hastada görülen ileri derecede yaygın tutulumlu rinofima için, tutulan cilt dokusu ve sebase bezlerin tam tabaka eksizyonunu takiben tam tabaka deri grefti ile rekonstrüksiyon gerçekleştirildi. Hastanın ameliyat sonrası iki yıllık takibinde nüks ile karşılaşılmadı. Sonuç hem estetik hem de fonksiyonel açıdan tatmin edici idi.

Anahtar Sözcükler: Burun/cerrahi; rinofima/cerrahi.

Rhinophyma is a benign disease of the nasal skin causing cosmetic and functional disturbances. Its etiology remains uncertain. Surgery is the most common treatment of choice. A 55-year-old man with severe rhinophyma was treated with total excision of the involved tissue and sebaceous glands, and the defect was reconstructed with full-thickness skin graft. No recurrence was seen during a two-year follow-up period, and cosmetic and functional outcome was satisfactory.

Key Words: Nose/surgery; rhinophyma/surgery.

Rinofima burun ucunun şeklini bozan ilerleyici ve çoğunlukla orta yaşlardaki beyaz erkeklerde görülen çok yaygın olmayan bir hastalıktır. Subkutan ve sebase dokuların ağrısız hiperplazisi ile karakterize olan hastalık, son döneminde bülböz, nodüler ve telenjektazik bir burunla sonlanır. Medikal tedavinin genelde yetersiz kaldığı rinofima olgularında en çok tercih edilen yöntem cerrahidir. Cerrahi tedavi yöntemleri içinde elektrocerrahi, lazer, ablasyon, dermabrazyon, kriyocerrahi ve bistüri ile eksizyon sayılabilir.[1]

OLGU SUNUMU

Elli beş yaşında erkek hasta yaklaşık dört yıl önce başlayan kızarıklık, kaşıntı, zamanla ilerleyen burun cildinde ağrısız kalınlaşma ve kabalaşma yakınmasıyla kliniğimize başvurdu. Aile öyküsünde rinofima ile ilgili bulguya rastlanmadı. Alkol kullanımı, alerji ve kronik hastalık öyküsü yoktu, ancak 20 yıldır günde yarım paket sigara kullanıyordu. Diğer muayene ve laboratuvar bulguları normaldi. Kliniğimize başvurduğunda hipertrofik nazal kitle lobüle, üzeri telenjiektazik, multipl sebase gland açıklıklarını içeren ve üzerine baskı yapıldığında seboreik akıntıyla karakterize olan bir cilt ile kaplı idi (Şekil 1a, b). Hastada kozmetik sorun haricinde, her iki burun deliğinin kitle etkisiyle tıkanmasına bağlı olarak ortaya çıkan burun tıkanıklığı yakınması da vardı.

Hasta genel anestezi altındayken, cerrahi alanda kanamayı azaltmak için %1'lik lidokain ve 1:100000

[1]Konya Devlet Hastanesi, Kulak Burun Boğaz Hastalıkları Kliniği (Department of Otolaryngology, Konya State Hospital), Konya; Cumhuriyet Üniversitesi Tıp Fakültesi, [2]Kulak Burun Boğaz Hastalıkları Anabilim Dalı, [4]Patoloji Anabilim Dalı (Departments of [2]Otolaryngology and [4]Pathology, Medicine Faculty of Cumhuriyet University) Sivas; [3]Elazığ Devlet Hastanesi, Kulak Burun Boğaz Hastalıkları Kliniği (Department of Otolaryngology, Elazığ State Hospital), Elazığ, Turkey.

Dergiye geliş tarihi - 25 Nisan 2005 (Received - April 25, 2005). Düzeltme isteği - 30 Kasım 2005 (Request for revision - November 30, 2005). Yayın için kabul tarihi - 19 Şubat 2007 (Accepted for publication - February 19, 2007).

İletişim adresi (Correspondence): Dr. İsmail Önder Uysal. Yunus Emre Mah. Neşe Sok. No: 11/1, Meram, Konya, Turkey.
Tel: +90 332 - 235 45 00 Faks (Fax): +90 332 - 235 67 86 e-posta (e-mail): isosmd@hotmail.com

Şekil 1. (a,b) *Burnun distal yarısını, ala nazi ve nazal tipi içine alan rinofimalı hastanın ameliyat öncesi görüntüsü.*

epinefrin verildi. Eksizyon bistüri ile nazal kartilajlar üzerinde perikondriumlar sağlam kalacak şekilde yapıldı ve nazal estetik ünitelerinin blok olarak çıkarılmasına dikkat edildi. Total eksizyon ile çıkarılan kitle histopatolojik olarak yüzeyde keratinize çok katlı yassı epitel, pilosebasöz üniteler, derin dermiste etrafında yabancı cisim reaksiyonu gösteren endo ve perifollikülit (Şekil 2a) dikkat çekmekteydi ve bir pilosebasöz ünitede *Demodex brevis* akarı gözlendi (Şekil 2b). Oluşan defekt inguinal bölgenin kılsız bölümünden alınan tam tabaka deri grefti ile kapatıldı. Deri greftinin dikilmesinde 5-0 ipekler kullanıldı ve greftin tabana iyi tutunmasını sağlamak amacıyla bohça pansuman (tieover dressing) yapıldı. Ameliyat sonrası dördüncü günde ilk pansuman değişikliği yapıldı ve herhangi bir greft kaybına rastlanmadı. Hastanın ameliyat sonrası iki yıllık takibinde herhangi bir nüks ile karşılaşılmadı. Sonuç hem estetik açıdan ve hem de fonksiyonel yönden tatmin edici idi (Şekil 3a-c).

TARTIŞMA

"Rinofima" terimi Yunanca burun anlamına gelen "rhis" ve büyüme anlamındaki "phyma" kelimelerinden türemiştir ve burun yumuşak dokusunun anormal büyümesi sonucu oluşan şekil bozukluğunu ifade eder.[2] Klinik tabloyu tanımlamak amacıyla viski burnu, rom burnu, çekiç burun, fil burun, patates burun ve buna benzer birçok benzetmeler tanımlanmıştır.[2,3]

Klinikte hiperplastik sebase bezleri içeren eritematöz ve telenjektazili cilde sahip burnun, özellikle alt yarısında bülböz ve nodüler büyüme şeklinde karşılaşılır. Subkutan dokunun ve sebase bezlerin hipertrofisi 10-15 yıllık bir dönemde meydana gelir. Kötü kokulu sebase akıntı ve debrisin dilate asiner duktuslarda birikip neden olduğu yüzeyel enfeksiyon karakteristiktir.[4]

Daha çok 50-70'li yaşlardaki beyaz erkeklerde görülen çok yaygın olmayan bir hastalıktır.

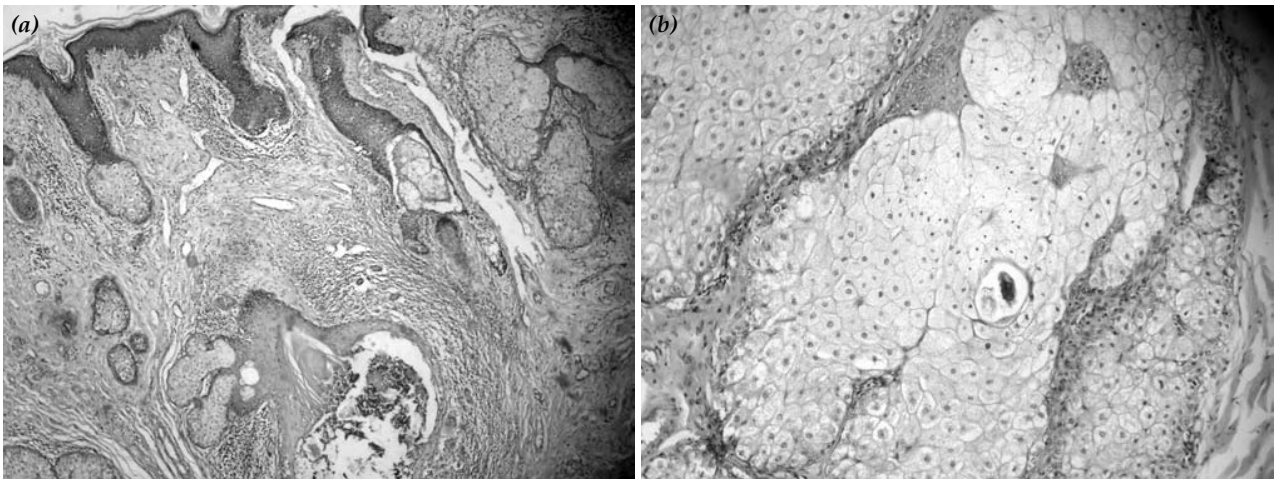

Şekil 2. (a) *Rinofimanın histopatolojisinin genel görünümü; yüzeyde keratinize çok katlı yassı epitel, pilosebasöz üniteler, derin dermiste etrafında yabancı cisim reaksiyonu gösteren endo ve perifolikülit (H-E x 40).* ***(b)*** *Bir pilosebasöz ünitede Demodex brevis akarı (H-E x 100).*

Şekil 3. *Tam kat eksizyon ve split-thickness deri grefti ile rekonstrüksiyon yapılmış olan hastanın ameliyat sonrası geç dönem görüntüleri.*

Erkeklerde görülme oranı kadınlardan 12 kat fazladır.[1] Rinofimayı, vitamin eksikliği, enfeksiyon, stres, androjenik hormonlar ve bir parazit olan *Demodex folliculorum*'un etken olduğu kronik enfeksiyon gibi faktörlerin tetiklediği öne sürülmüştür. Tek doğrulanan etyolojik ilişki rosacea ile olandır.[5]

Rosacea'nın bir alttipi olan phymatous rosacea cildin kalınlaşması, düzensiz yüzey nodülleri ve genişlemeyi içerir. Rinofima en sık görülen şeklidir fakat phymatous rosacea, çene, alın, yanaklar ve kulaklar gibi yerlerde de görülebilir.[6]

Mikroskobik kesitlerde, hiperemik değişiklikle başlayan enflamatuvar tablo, sebase bezlerin bariz hipertrofisi ve hiperplazisi ile karakterizedir ve dermiste fibrovasküler proliferasyon ve epitelde akontozis görülür. Glandlar bariz büyük ve duktuslar sebum, kerototik debris ve bakteri ile dilatedir. Nazal kartilajlar zayıflamıştır.[5] Pu ve ark.[7] dermal proliferasyon üzerinde en etkili faktör olarak bilinen *transforming* büyüme faktörü beta-2'nin ve reseptör sayısının rinofima dokusunda normal dokulara göre çok arttığını göstermişlerdir. Bu durum fibrogenezin rinofima patogenezinde önemli olduğunu göstermektedir.

Rinofimanın malign dejenerasyonu nadirdir. Rinofima ve karsinomanın eşzamanlı geliştiğini gösteren olgular %15-30 arasında değişir.[8] Yine de hasta sayısı azdır ve istatistiksel olarak belirgin değildir. En yaygın malignite bazal hücreli karsinomadır.[5]

Rinofimanın kendiliğinden iyileşmesi nadirdir. Tıbbi tedavi genellikle cerrahi tedavi ile birlikte yürütülür. Lloyd[9] ameliyat öncesi üç aylık dönemde, günde iki kez 500 mg'lık tetrasiklin hidroklorid ile herhangi bir enfeksiyon odağını kurutmak için topikal sulfasetamid sodyum losyon tedavisi önermiştir. Ayrıca, diğer yazarlar da alkolden kaçınmayı, stresten sakınmayı, steroidlerle ön tedaviyi, eritem ve yağlı dokuların miktarını azaltmak için isotretinoin kullanımını savunmuşlardır.[9,10]

Rinofima için, yüzeyin hızlı yenilenmesi olsun ya da olmasın, anormal irileşen dokuların tıraşlanarak atılması yöntemini içeren pek çok cerrahi yaklaşım tanımlanmıştır. Cerrahi eksizyon bir kısım cilt eklerini koruyarak kısmi (tanjansiyel eksizyon) ya da tutulan cildin tümü (komplet eksizyon) çıkarılarak yapılır.[5] Epitelizasyonun kendiliğinden yenilenmesi için sebase bezlerin eklerini koruyarak kısmi kalınlıkta eksizyon, ilk kez 1864'te Stromeyer tarafından bildirilmiş ve daha sonra da 1961'de Odou tarafından da önerilmiştir.[11] Ancak, alttaki yağlı dokuların aşırı rezeksiyonu cerrahi sonrasında burunda ağrı, skar ve deformite oluşmasına neden olur.[5]

Cerrahi yöntemler arasında bistüri ile ayırmak,[9,12,13] CO_2 ve argon lazer eksizyonu,[9,13-15] sıvı azot spreyi ile dondurma, elektrokoterizasyon, dermabrasyon,[12] Weck usturasıyla eksizyon[16] ve son zamanlarda sıklıkla kullanılan harmonik bistüri[17] ile eksizyon uygulanmaktadır. Cerrahi öncesi iki haftalık tetrasiklin ve topikal antibiyotik tedavisi şişme ve sertleşmeyi azaltmaya yardımcı olur.[18]

Özellikle son 15 yıldır rinofima tedavisinde CO_2, argon ve Nd YAG lazer kullanılması önerilmektedir. Karbondioksit lazer yöntemini savunanlar, ameliyat sırasında kanamanın az olması ve ameliyat sonrası ağrının en aza indirilmiş olmasının bu yöntemin en önemli iki avantajı olduğunu ileri sürmektedir.[19] Hoasjoe ve Stucker[16] CO_2 lazerini kullanarak tedavi ettikleri hastalarda, maliyet, güvenlik koşulları ve lazer kullanabilmeyi gerektiren özel eğitimin, rinofimada lazer kullanımını kısıtladığına işaret etmişlerdir. Buna ek olarak, yara kenarlarındaki epidermal harabiyet ve dermal kolajen denatürasyon alanının

büyüklüğü lazer kullanıldığında elektrokotere kıyasla daha geniştir.[20] Argon lazeri her uygulamada dokunun sadece 0.5 mm'lik derinliğini etkiler. Bu yüzden argon lazeri telenjiektaziyi, eritemi ve yüzey dokusunu iyileştirebilir. Büyük rinofimaların tedavisinde çok fazla seans gerektirdiğinden pratik değildir.[5]

Hemostazı elde etmede daha güvenli ve her biri eşit olan yöntemler, epinefrinle lokal anestezi, epinefrinle ıslatma ve insan fibrin sealant'ıdır.[21,22] Koterizasyon küçük damarların kanama kontrolü için kullanılabilir. Fakat büyük damarların koterazisyonu için gereken zamanın uzun olmasına bağlı olarak, altta bulunan perikondriyum ve kıkırdakta termal hasar ortaya çıkabilir.[5] Clark ve Hanke[23] çalışmalarında elektrokoter ile tedavi edilen 13 hastanın %60'ının yaralandığını bildirmişlerdir. Bistüri ile eksizyon etrafındaki dokulara termal olarak zarar vermediği için yara izi ve hipopigmentasyon riski en aza iner.[4]

von Langenbeck'in 1851'de önerdiği tüm dorsal derinin tam tabaka eksizyonu diğer bir tedavi seçeneğidir.[24] Tam tabaka eksizyon sonrası cilt örtüsünün tekrar sağlanması için tam kat cilt grefti gerekir. Bu yöntem ile sağlanan cilt örtüsünün renk uyumu kısmi eksizyon sonrası gelişen sekonder epitelizasyondan daha iyi olabilir. Greftin beslenebilmesi için hastalıklı bölgenin rezeksiyonunda supraperikondriyal planda çalışılmalıdır.[24] Aşırı derecede tam tabaka eksizyon gerçekleştirilen olgularda nazolabial ve alın flepleri gibi lokal cilt flepleri gerekebilir. Kartilaj eksizyonu gerçekleştirilmiş olgularda ise nazal septumdan ya da kulak kepçesinden alınan kıkırdak greftleri ile cilt fleplerinin bir arada kullanılması gerekebilir.[25] Özellikle ileri rinofima olgularında, tam tabaka eksizyon, hem kozmetik açıdan hem de nüks açısından daha iyi sonuç verebilen bir yöntem olduğundan öncelikle tercih edilebilir.[24,25]

KAYNAKLAR

1. Aferzon M, Millman B. Excision of rhinophyma with high-frequency electrosurgery. Dermatol Surg 2002;28: 735-8.
2. Fisher WJ. Rhinophyma: its surgical treatment. Plast Reconstr Surg 1970;45:466-70.
3. Khoo CT, Saad MN. Rhinophyma in a negro: case report. Br J Plast Surg 1980;33:161-3.
4. Calle SC, Nickerson R, Evans JT. Rhinophyma. Otolaryngol Head Neck Surg 1994;110:253-4.
5. Redett RJ, Manson PN, Goldberg N, Girotto J, Spence RJ. Methods and results of rhinophyma treatment. Plast Reconstr Surg 2001;107:1115-23.
6. Wilkin J, Dahl M, Detmar M, Drake L, Feinstein A, Odom R, et al. Standard classification of rosacea: Report of the National Rosacea Society Expert Committee on the Classification and Staging of Rosacea. J Am Acad Dermatol 2002;46:584-7.
7. Pu LL, Smith PD, Payne WG, Kuhn MA, Wang X, Ko F, et al. Overexpression of transforming growth factor beta-2 and its receptor in rhinophyma: an alternative mechanism of pathobiology. Ann Plast Surg 2000;45:515-9.
8. Plenk HP. Rhinophyma, associated with carcinoma, treated successfully with radiation. Plast Reconstr Surg 1995;95:559-62.
9. Lloyd KM. Surgical correction of rhinophyma. Arch Dermatol 1990;126:721-3.
10. Goldstein JA, Comite H, Mescon H, Pochi PE. Isotretinoin in the treatment of acne: histologic changes, sebum production, and clinical observations. Arch Dermatol 1982;118:555-8.
11. Odou BL, Odou ER. Rhinophyma. Am J Surg 1961;102: 3-16.
12. Dolezal R, Schultz RC. Early treatment of rhinophyma-a neglected entity? Ann Plast Surg 1983;11:393-6.
13. Har-El G, Shapshay SM, Bohigian RK, Krespi YP, Lucente FE. The treatment of rhinophyma. 'Cold' vs laser techniques. Arch Otolaryngol Head Neck Surg 1993;119:628-31.
14. Amedee RG, Routman MH. Methods and complications of rhinophyma excision. Laryngoscope 1987;97:1316-8.
15. Halsbergen Henning JP, van Gemert MJ. Rhinophyma treated by argon laser. Lasers Surg Med 1983;2:211-5.
16. Hoasjoe DK, Stucker FJ. Rhinophyma: review of pathophysiology and treatment. J Otolaryngol 1995;24:51-6.
17. Dufresne RG, Zienowicz RJ, Rozelle A, Whalen JD. An introduction of the ultrasonic scalpel: utility in treatment of rhinophyma. Plast Reconstr Surg 1996;98:160-2.
18. Redett RJ, Manson PN, Goldberg N, Girotto J, Spence RJ. Methods and results of rhinophyma treatment. Plast Reconstr Surg 2001;107:1115-23.
19. Simo R, Sharma VL. Treatment of rhinophyma with carbon dioxide laser. J Laryngol Otol 1996;110:841-6.
20. Hambley R, Hebda PA, Abell E, Cohen BA, Jegasothy BV. Wound healing of skin incisions produced by ultrasonically vibrating knife, scalpel, electrosurgery, and carbon dioxide laser. J Dermatol Surg Oncol 1988;14:1213-7.
21. Staindl O. Surgical management of rhinophyma. Acta Otolaryngol 1981;92:137-40.
22. Matras H, Jesch W, Kletter G, Dinges HP. Water-tight closure of spinal dura with a new clot suture technique. Wien Klin Wochenschr 1978;90:419-25. [Abstract]
23. Clark DP, Hanke CW. Electrosurgical treatment of rhinophyma. J Am Acad Dermatol 1990;22(5 Pt 1):831-7.
24. Uslu C, Yenidunya MO, Karasen RM. Rhinophyma treated by excision and full-thickness skin grafting under local analgesia. [Article in Turkish] Kulak Burun Bogaz Ihtis Derg 2003;10:114-6.
25. Akbaş H, Güneren E, Eroğlu L, Demir A, Keskin M, Uysal A. İleri derecede bir rinofima olgusu: vaka takdimi. Türk Plastik, Rekonstrüktif ve Estetik Cerrahi Dergisi 2001;9:197-200.